

Marcin Borowski<sup>1</sup>  
Jarosław Mirosław Kalenik<sup>1,2</sup>

## Medyczne czynności ratunkowe podstawowego zespołu ratownictwa medycznego na przykładzie pacjenta ze świeżym zawałem mięśnia sercowego powikłanego nagłym zatrzymaniem krążenia

Medical activities of the medical rescue team based on the example of a patient suffering a recent heart attack complicated

<sup>1</sup>Polskie Towarzystwo Ratownictwa Medycznego

<sup>2</sup>Studium Doktoranckie, II Zakład Anestezjologii i Intensywnej Terapii Uniwersytetu Medycznego w Łodzi

**Słowa kluczowe:**

ratownik medyczny  
zawał mięśnia sercowego  
reanimacja

**Key words:**

medical rescuer  
heart attack  
reanimation

Szybkie dotarcie do pacjenta w stanie nagłego zagrożenia zdrowotnego przez zespół ratownictwa medycznego stanowi najbardziej kluczowy element nowoczesnego i sprawnie funkcjonującego ratownictwa. Celem pracy było przedstawienie podjętych medycznych czynności ratunkowych przez ratowników medycznych na przykładzie pacjenta ze świeżym zawałem mięśnia sercowego powikłanego nagłym zatrzymaniem krążenia.

Opisywany przypadek dotyczy wyjazdu podstawowego zespołu ratownictwa medycznego stacjonującego w miejscowości Rymań, powiat kołobrzeski, województwo zachodniopomorskie. W strukturach Wojewódzkiej Stacji Pogotowia Ratunkowego zespół oznaczony jest jako P35.

W dniu 21.07.2009 r. dyspozytor medyczny filii Kołobrzeg o godz. 05:08 przyjął wezwanie od 50-letniego mężczyzny, u którego podczas jazdy rowerem wystąpił nagły, silny ból w klatce piersiowej. Tuż po przyjęciu zgłoszenia, o godz. 05:09 do miejsca wezwania zadysponowano zespół P35. Decyzja o zadysponowaniu zespołu podstawowego zapadła ze względu na odległość od miejsca stacjonowania zespołu do miejsca wezwania. Pacjent znajdował się pomiędzy miejscowościami Drozdowo a Drozdówko, w odległości ok. 15 km od miejscowości Rymań. Najbliższy zespół specjalistyczny stacjonował ok. 30 km od miejsca wezwania w miejscowości Kołobrzeg.

Zespół z ratownikami medycznymi wyjechał z Rymania natychmiast po otrzymaniu zlecenia wyjazdu od dyspozytora filii Kołobrzeg, tj. o godz. 05:10. Czas dotarcia do miejsca wezwania wyniósł 10 minut. W miejscu wezwania zastano siedzącego na poboczu polnej drogi 50-letniego mężczyznę w towarzystwie drugiego, młodszego mężczyzny. Pacjent

*Immediate reaching a patient by a medical rescue team in a sudden health hazard determines a key element of modern and effective rescuing. The aim of the work was to present medical activities undertaken by medical rescuers based on the example of a patient suffering a recent heart attack complicated by the immediate stoppage of blood circulation.*

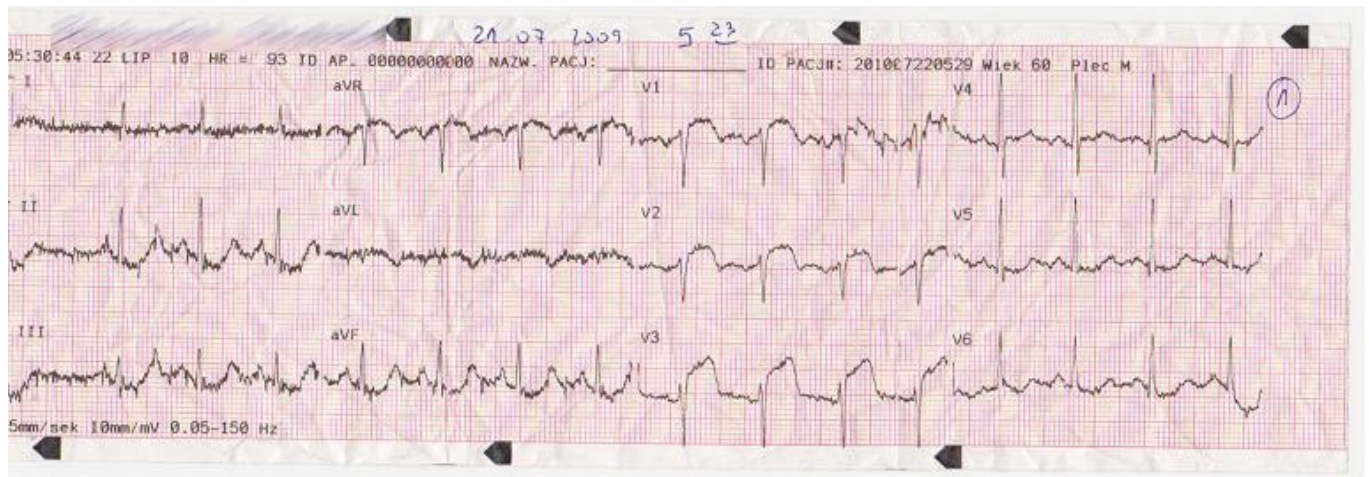
przytomny, zorientowany co do sytuacji, GCS-14 (reakcja ruchowa – 5, reakcja słowna – 5, otwieranie oczu – 4), skala AVPU- A. Twierdził, iż w czasie jazdy rowerem poczuł nagły, „rozrywający” ból w klatce piersiowej, który pierwszy raz wystąpił w jego życiu. Niezwłocznie podjęto decyzję o zabraniu mężczyzny na noszach, w pozycji półsiedzącej do ambulansu, gdzie zastosowano tlenoterapię przy użyciu maski twarzowej z rezerwuarem, przepływ tlenu 12 l/min, a także wykonano dożylne kaniulę typu venflon. Dokonano pomiaru wartości ciśnienia tętniczego krwi – BP 140/100 mmHg oraz saturacji – SpO<sub>2</sub> 96%. W badaniu osłuchowym szmer płucny prawidłowy, symetryczny, tony serca czyste, głośnie.

Ze względu na utrzymujący się ból o stałym natężeniu przygotowano do podania w bolusie morfinę. W tym czasie drugi ratownik wykonał 12-lead EKG. W pierwszym zapisie wykonanym tego dnia (godz. 05:23) uzyskano obraz zawału ściany przedniej mięśnia sercowego – rytm zatokowy miarowy o częstotliwości 93/min, uniesienie odcinka ST w odprowadzeniach V1-V3 oraz obniżenie ST w odprowadzeniach II, III, aVF.

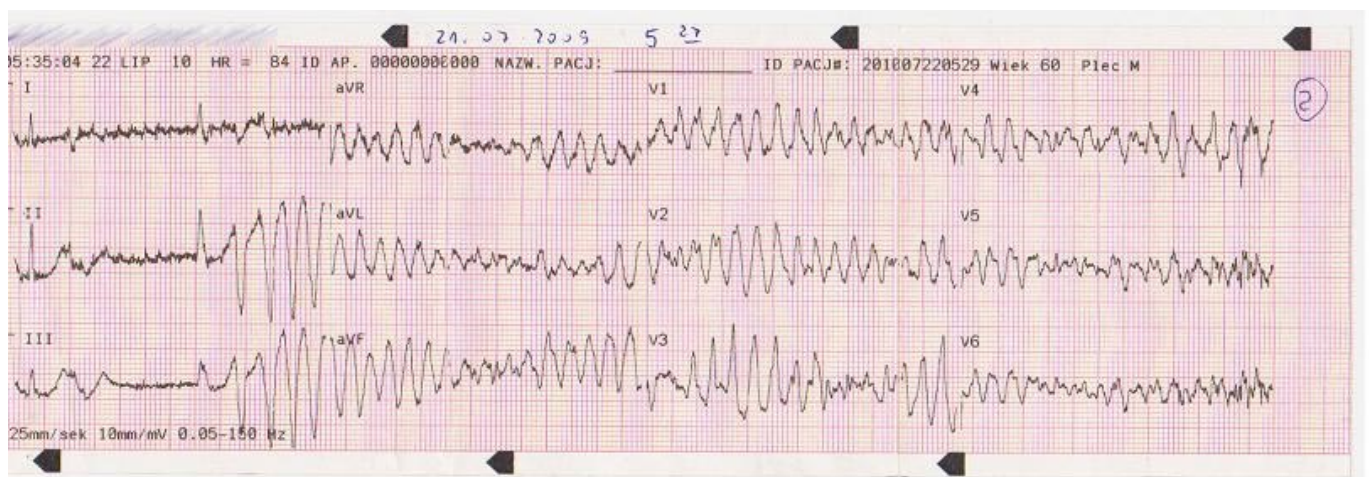Od tej chwili wykonywano ciągle monitorowanie pracy serca. Tuż po wy-

**Adres do korespondencji:**

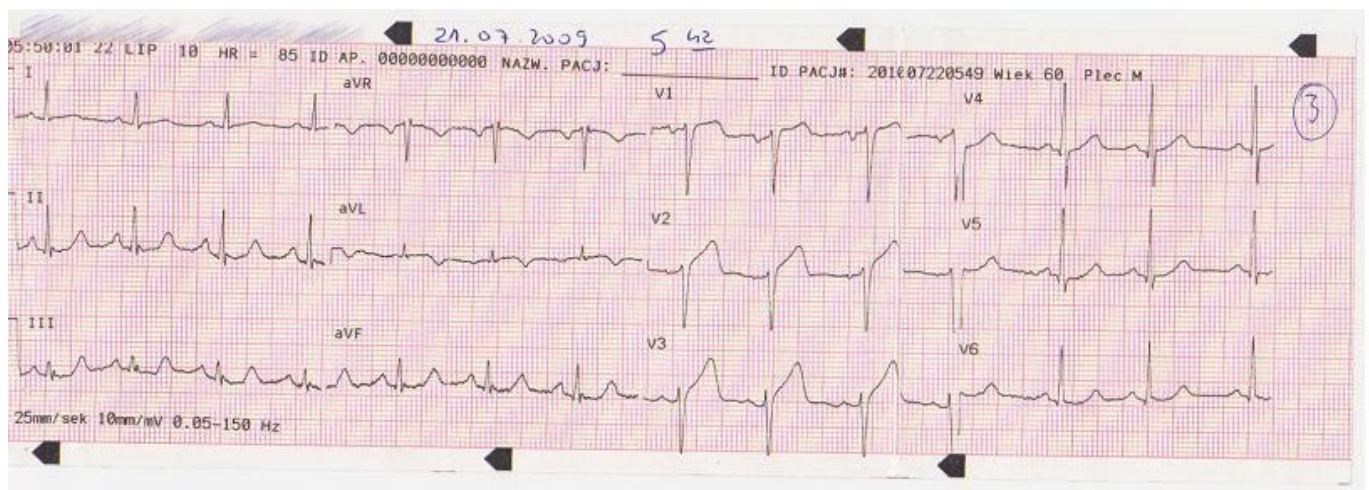
e-mail: borowski@ratownictwo.info  
e-mail: kalenik@ratownictwo.info  
www.ratownictwo.info



Rycina 1



Rycina 2



Rycina 3

konaniu zapisu pacjent zgłosił nieznaczne ustąpienie dolegliwości bólowych do poziomu, który jak subiektywnie ocenił „da się wytrzymać”. Po ok. 1-1,5 minuty dolegliwości bólowe ponownie nasiliły się. Jednocześnie uzyskano od pacjenta informację o braku „przeszłości kardiologicznej” oraz paleniu przez niego znacznej ilości tytoniu – ok. 30 sztuk papierosów dziennie.

Wobec braku przeciwwskazań (negatywny wywiad w kierunku choroby wrzodowej żołądka oraz przebytych w ostat-

nim czasie zabiegów) podano doustnie 300 mg kwasu acetylosalicylowego oraz przeciwbólowo 4 mg morfiny dożylnie.

Ze względu na ewidentne cechy OZW pod postacią świeżego zawału mięśnia sercowego podjęto decyzję o konieczności transportu pacjenta bezpośrednio do oddziału kardiologii Szpitala Wojewódzkiego w Koszalinie z pominięciem najbliższego szpitala w Kołobrzegu, który nie dysponuje pracownią kardiologii inwazyjnej. Zgodę na transport do szpitala w Koszalinie bezpośrednio do pracowni

badzeń hemodynamicznych uzyskano po konsultacji telefonicznej z lekarzem dyżurnym w/w oddziału o czym poinformowano drogą radiową dyspozytora filii Kołobrzeg. Telefonicznie uzyskano również zgodę na podanie doustnie clopidogrelu 600mg (preparat Plavix, tabletki po 75 mg).

O godz. 05.27 podjęto decyzję o wykonaniu drugiego zapisu EKG celem pozostawienia go wraz z kartą przekazania pacjenta w oddziale kardiologii w Koszalinie. W trakcie wykonywania zapisu do-

szło do nagłej utraty przytomności połączonej z prężniami oraz zatrzymaniem oddechu natomiast w zapisie EKG pojawił się polimorficzny częstoskurcz komorowy torsade de point, który po kilku sekundach przeszedł w migotanie komór.

Podjęto decyzję i wykonano natychmiastową defibrylację energią 200J (dwufazowy defibrylator Zoll M), po której wykonano masaż klatki piersiowej. Po ok. 20-30 sekundach uzyskano oznaki powrotu funkcji życiowych: powrót oddechu, któremu towarzyszyły ponowne prężenia natomiast w zapisie EKG powrót rytmu zatokowego. Podano dożylnie 10 mg Relanium po którym ustąpiły prężenia. Po kolejnych kilku sekundach pacjent odzyskał świadomość. Kontakt z pacjentem logiczny, nieco spowolniony (najprawdopodobniej spowodowany zastosowaniem Relanium), pamięta wszystko do momentu wystąpienia nagłego zatrzymania krążenia, jednocześnie informuje członków zespołu ratownictwa medycznego o znacznym ustąpieniu dolegliwości bólowych. Wykonano ponowny po-

miar wartości ciśnienia tętniczego krwi – 130/80 mmHg. Czas zatrzymania krążenia i oddechu – 05:27, czas powrotu funkcji życiowych – 05:28.

Pomimo nagłego zatrzymania krążenia, którego prawdopodobną odwracalną przyczyną była zatorowość wieńcowa, nie zaniechano transportu do Szpitala Wojewódzkiego w Koszalinie bezpośrednio do pracowni kardiologii inwazyjnej ze względu na konieczność jak najszybszego wykonania koronarografii oraz ewentualnej angioplastyki naczyń wieńcowych. Transport do szpitala w Koszalinie przebiegał po skutecznej reanimacji bez powikłań. W trakcie transportu wykonano kolejny, trzeci tego dnia zapis EKG (godz. 05:42). W porównaniu z pierwszym zapisem zaobserwowano nieznaczną regresję uniesienia odcinka ST w odprowadzeniach V1-V3.

Pacjenta przekazano w oddziale kardiologii szpitala w Koszalinie bezpośrednio do pracowni kardiologii inwazyjnej o godz. 06:30. Lekarz dyżurny oddziału

podjął decyzję o podaniu dożylnie bolusu z Heparyny 5000 jednostek oraz natychmiastowym wykonaniu koronarografii, potwierdzając jednocześnie słuszność decyzji o transporcie pacjenta bezpośrednio do w/w oddziału z pominięciem najbliższego miejsca zachorowania szpitala w Kołobrzegu.

Z informacji uzyskanych od *Marka Gąseckiego*, lekarza oddziału do którego trafił pacjent, uzyskano wiedzę na temat wykonanych badań, zastosowanego leczenia oraz stanu pacjenta do chwili wypisu z oddziału. W wykonanej dnia 21.07.2009 r. koronarografii stwierdzono krytyczne zwężenie gałęzi przedniej zstępującej tętnicy wieńcowej, które to zostało udrożnione poprzez zastosowanie stentu. Pacjent w stanie ogólnym dobrym dnia 27.07.2009 r. został wypisany do domu z zaleceniem systematycznej kontroli w poradni kardiologicznej oraz systematycznego przyjmowania leków a także ograniczeniem wysiłku fizycznego i palenia tytoniu.